

Rekonstruktive orthopädische Hallux valgus-Chirurgie

Dauerhafte Korrektur durch differenzierte Indikationsstellung

Nach wesentlichen Impulsen aus dem deutschsprachigen Raum in der ersten Hälfte des 20. Jahrhunderts stand die orthopädische Fußchirurgie danach lange im Schatten der Endoprothetik und arthroskopischen Chirurgie. Durch ein genaueres Verständnis der Pathomorphologie, Entwicklung neuer Techniken und eine differenziertere Indikationsstellung sind heute insbesondere in der Behandlung des Hallux valgus Funktionswiederherstellung und dauerhafte Korrektur auch in ausgeprägten Fällen möglich.

Das **Hallux-valgus-Syndrom** stellt die innerhalb der modernen Fußchirurgie am häufigsten behandlungsbedürftige Entität dar. Es handelt sich um eine Deformität und Funktionsstörung des wichtigen ersten Fußstrahles, über den in aller Regel etwa 40% der Mittel-Vorfußbelastung abgewickelt wird. Sein Versagen zieht eine Vielzahl möglicher Sekundärschäden in den benachbarten Anteilen des Vorfußes nach sich, so dass auch in prophylaktischer Hinsicht der Therapie des Hallux valgus im Rahmen der Vorfußde-

formitäten besondere Bedeutung zukommt.

Ätiologie und Pathomorphologie

Zur **Ätiologie** nimmt man an, dass in etwa 30% der meist weiblichen Patienten auf dem Boden einer gewissen genetisch bedingten Prädisposition bereits in der Adoleszenz eine leichte Achsdeformität in Höhe des Großzehengrundgelenkes eine sekundäre progrediente Abweichung des ersten Mittelfußknochens

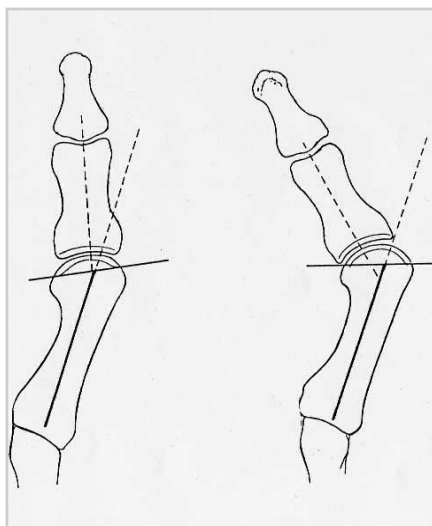


Abb. 2: Der Hallux valgus kann auf einer Gelenkflächenfehlstellung (li.) oder einer Gelenk-Subluxation (re.) beruhen.

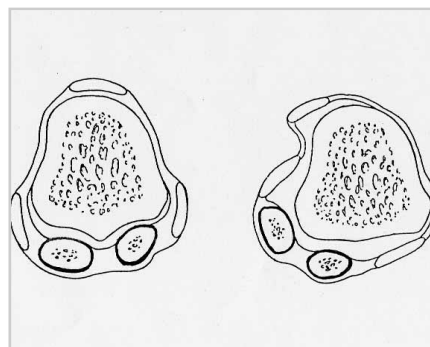


Abb. 3: Ein Frontalschnitt in Höhe des Metatarsale-I-Kopfes zeigt die Fehlstellung von Kopf und Sesambeinplatte mit pathologischem Sehnenverlauf (re.) im Vergleich zum Normalbefund (li.). Die hierdurch bedingte Weichteildysbalance bedarf einer subtilen Korrektur zur Erzielung dauerhafter Korrekturergebnisse.

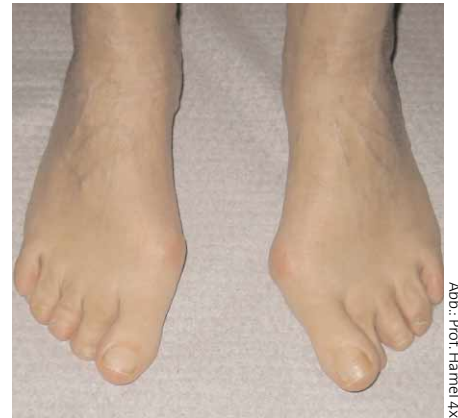

Abb.: Prof. Hamel 4x

Abb. 1a: Ausgeprägter linksbetonter Hallux valgus mit schmerzhaftem „Ballen“.

bewirkt (s. Abb. 1a). Großen Einfluss auf die Manifestation gewinnt in der weiteren Pathogenese das im Zehenbereich häufig zu enge, komprimierende Schuhwerk.

So sehr sich die klinische Symptomatik des Hallux-valgus-Syndromes in vielen Fällen vordergründig ähnelt, so vieltalig zeigt sich bei genauer Analyse die **Pathomorphologie** im Detail. In Tab. 1

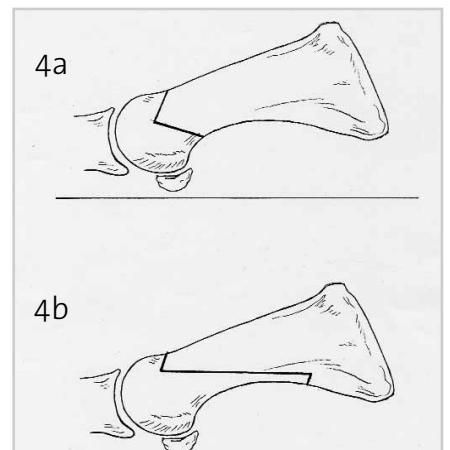


Abb. 4a/b: V-förmige Chevron-Osteotomie (a) und Z-förmige Scarf-Osteotomie (b). Nahezu horizontaler Verlauf der jeweils längsten Osteotomiefläche, Voraussetzung für eine primäre Belastbarkeit der Osteotomie.

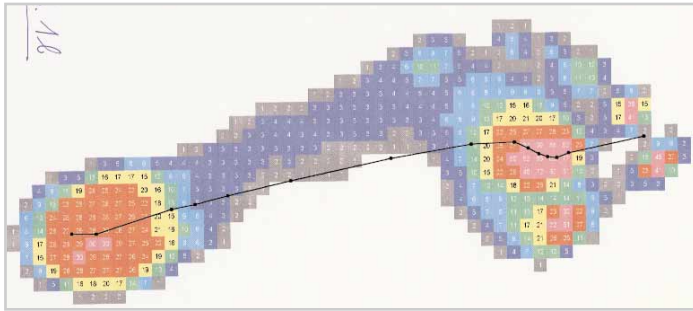


Abb. 1b: Die Pedobarographie zeigt eine erhebliche sekundäre Überbelastung der Mittelfußköpfchen 2 und 3.

sind einige der wesentlichen Komponenten benannt. Es gilt, in jedem Einzelfall die variable Gewichtung der einzelnen Faktoren zu analysieren, auch unter Beachtung von Fußtyp, übergeordneten Fehlstellungen, allgemeiner Bindegewebskonstitution, Lebensalter und Schuhwerk. Knöchern Fehlstellung, Gelenkinkongruenz, Instabilitäten, gestörte Gelenkfunktion und Weichteil-Dysbalancen des Fußes sind in variabler Ausprägung beteiligt (s. Abb. 2 und 3).

Therapeutische Aspekte

Die **moderne rekonstruktive Fußchirurgie**, wie sie etwa auch von der nationalen Fachgesellschaft, der Deutschen Assoziation für Fuß- und Sprunggelenk (D.A.F.), gelehrt und weiterentwickelt wird,

strebt eine anatomische, funktionserhaltende und dauerhafte Wiederherstellung auf dem Boden einer subtilen klinischen, radiomorphologischen und häufig auch pedobarographischen Analyse an (siehe

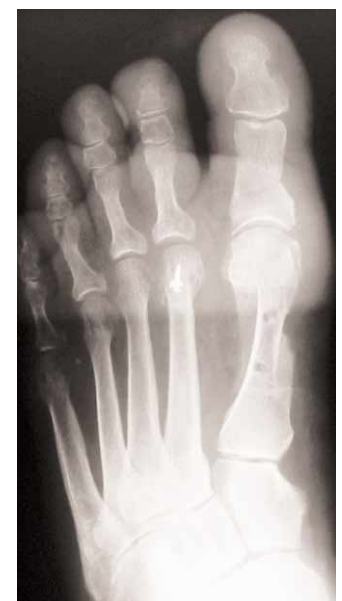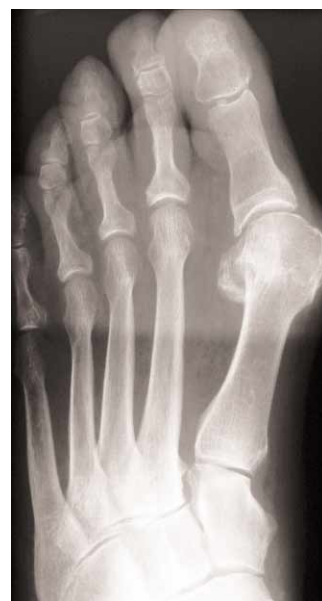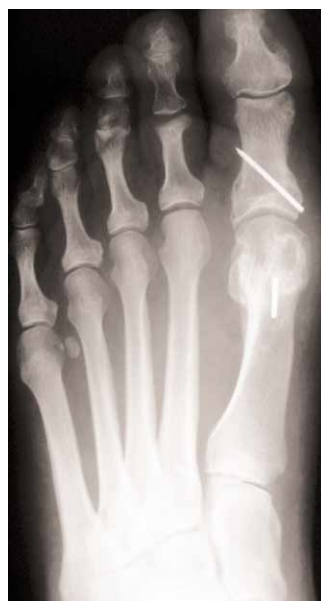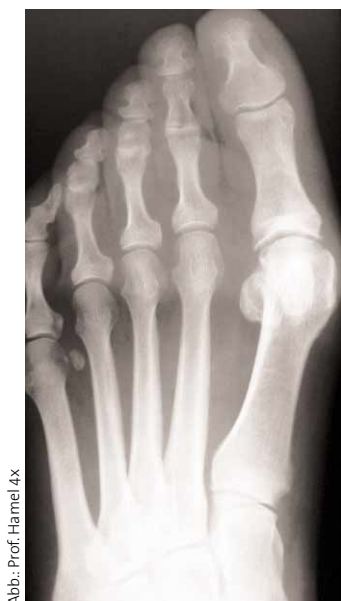Abb. 1b). Dieser Anspruch geht weit über die „Begradigung“ einer „krummen“ Großzehe oder das „Wegschneiden“ eines Ballens hinaus, wie es z.T. Leitgedanke früherer, meist gelenk-resezierender Verfahren (OP nach Schede, Brandes, Hueter, Gocht etc.) gewesen ist. Die heutigen, gelenkerhaltenden Eingriffe beinhalten in der Regel kombinierte knöchern-weichteilige Rekonstruktionen. Zwei geläufige Osteotomieformen sind in Abb. 4a und b skizziert. Der differenzierte und individuelle Therapieansatz soll an einigen Beispielen demonstriert werden:

■ **Fall 1:** Mäßige, aber **schmerzhafte Hallux valgus-Deformität** mit beginnender Arthrose des Grundgelenkes: Hier sind gelenknahe Osteotomien (retrocapital und im Bereich der Grundglied-Basis) zur Kor-

rektur des knöchernen Fehlstellungs-Anteiles ausreichend. Auch bei höhergradiger Arthrose und im Alter wird fast ausschließlich **gelenkerhaltend** vorgegangen.

■ **Fall 2:** Bei ausgeprägter Fehlstellung kommt der Behandlung der **Weichteil-Dysbalance** besondere Bedeutung zu (kapsuläres Release und Rekonstruktion der stark degenerativ-veränderten medialen Weichteile). Nur so ist eine dauerhafte Reposition des Metatarsale-I-Kopfes auf dem Sesambeinkomplex zu erzielen (s. Abb. 3). In vielen Fällen kann durch horizontale Osteotomie-Formen (hier diaphysäre Scarf-Osteotomie des ersten Mittelfußknochens; s. Abb. 4b) primär nahezu **Vollbelastung** im Therapieschuh gestattet werden. Bei günstiger Knochenqualität können **resorbierbare Implantate** statt metallischer Fixation eingesetzt werden.

■ **Fall 3:** Häufig erfolgt die Korrektur des ersten Strahles im Rahmen **komplexer Mittel-Vorfuß-Rekonstruktionen** (hier multiple Verkürzungs-Osteotomien aller Metatarsalia bei schwerer Transfer-Metatarsalgie und Dislokation des Grundgelenkes II infolge subluxierender Hallux valgus-Deformität). Wird in diesen Fällen – nicht selten dem verständlichen Wunsch des Patienten nach einem „klei-



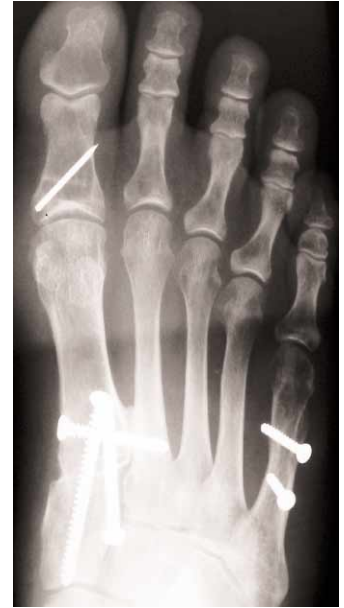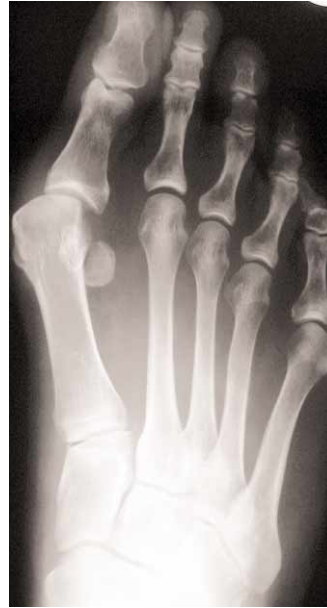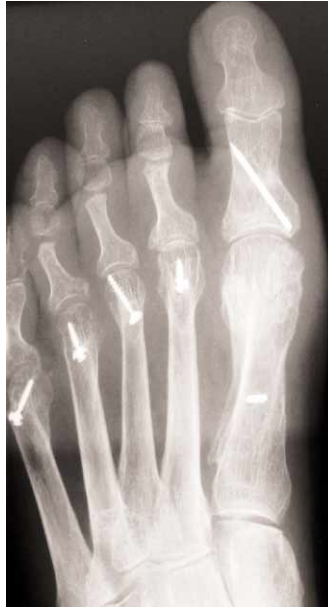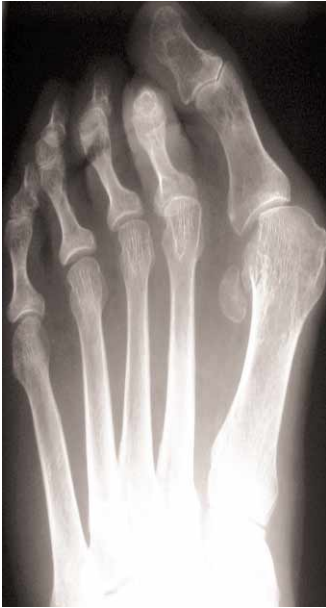Fall 1: Präoperativ.

Postoperativ.

Fall 2: Präoperativ.

Postoperativ.

Abb.: Prof. Hamel 4x



Fall 3: Präoperativ.

Postoperativ.

Fall 4: Präoperativ.

Postoperativ.

nen“ Eingriff folgend – nicht dem pathomorphologischen Befund angepasst **vollständig** korrigiert, so drohen schwerlös- bare Folgeprobleme und lange Verläufe.

■ **Fall 4:** Bei **schwerer Deformität** und **hochgradiger Instabilität** des tarsometatarsalen Überganges muss dieser zur Erzielung dauerhafter Korrektur stabilisiert werden (hier in Form einer Lapidus-Arthrodesis des Cuneiforme-Metatarsale-I-Gelenkes). Immer sollte in derartigen Fällen der **gesamte Fuß** auf subtile Verkürzungen der Wadenmuskulatur, muskuläre Insuffizienzen oder Hyperaktivitäten

(z. B. der Zehenstrecker) und Rückfußfeh- lstellungen mituntersucht werden. Die Hallux valgus-Chirurgie darf sich nicht auf den Vorfuß beschränken.

Das **perioperative Management** der zum Teil ambulant durchzuführenden Eingriffe gewinnt besondere Bedeutung im Therapiekonzept. Die wesentlichen Kennzeichen sind: Weitgehender Verzicht auf immobilisierende (Gips-)Verbände durch adäquate osteosynthetische Ver- sorgung, primäre (Teil-)Belastung im The- rapieschuh durch horizontale Osteotomie-Formen, intensive Frührehabilitation im therapeutischen Team („Fußzentrum“)

mit aktiver Krankengymnastik, Lymph- drainage, Gangschulung u. a.

Fazit

Das Hallux-valgus-Syndrom erfordert ein differenziertes Behandlungskonzept. Bei ausreichender Erfahrung des Opera- teurs und abgestimmtem Zusammen- wirken im therapeutischen Team sind die Ergebnisse heute wesentlich günstiger und sekundäre Spätschäden weit we- niger zu erwarten als bei den früher geübten resezierenden Verfahren. Für die Frage der Terminierung des Eingrif- fes sollte nicht mehr gelten: „...wenn es gar nicht mehr geht“. Neben den Bes- chwerden, dem Ausmaß der Deformi- tät und seiner Progredienz sollte be- sonderes Augenmerk auf die Vermeidung sekundärer Schäden gelegt wer- den. Immer noch werden viele Patien- ten erst im Spätstadium mit bereits komplexer Funktionsstörung vorge- stellt. Ein rechtzeitig geplanter Eingriff kann den erforderlichen Operations- umfang jedoch deutlich reduzieren.

■ Prof. Dr. med. Johannes Hamel, Zentrum für Orthop. Fußchirurgie, Schützenstraße 5, 80335 München.

■ Knöcherner Fehlstellung	Achsdeformität und Gelenkflächenfehlstellung (s. Abb. 2).
■ Gelenk-Inkongruenz	Subluxation des Grundgelenkes mit Sesambein- komplex (s. Abb. 3).
■ Instabilitäten	Tarso-Metatarsale-I-Gelenk (s. Fall 4). Elevation des 1. Strahles.
■ Gestörte Gelenkfunktion	Degenerative Veränderungen, Bewegungsein- schränkung.
■ Weichteil-Dysbalancen	Ruptur der Grundgelenkscapsel, Sehnenverlage- rungen, -hyperaktivitäten und sekundäre Kon- traktionen, Gastrocnemius-Verkürzung.

Tab. 1: Pathomorphologische Teilfaktoren des Hallux valgus-Syndroms.